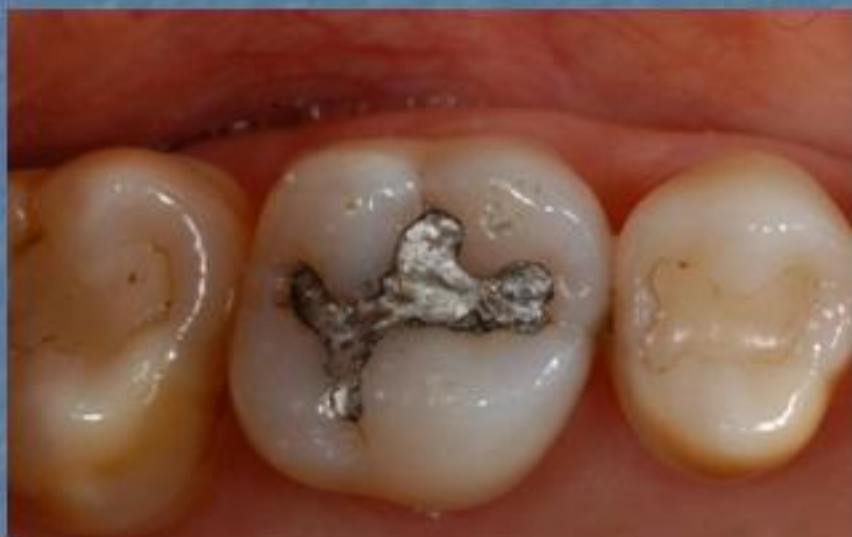

Restaurações em Resina Composta Sequência Clínica

Dra. Cíntia G. Carvalho Rosalem



Dente 26 restaurado com amálgama

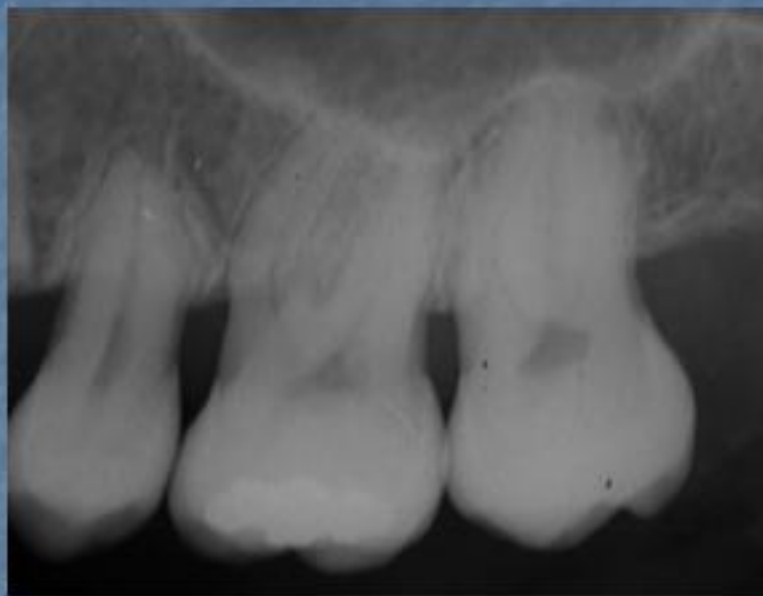
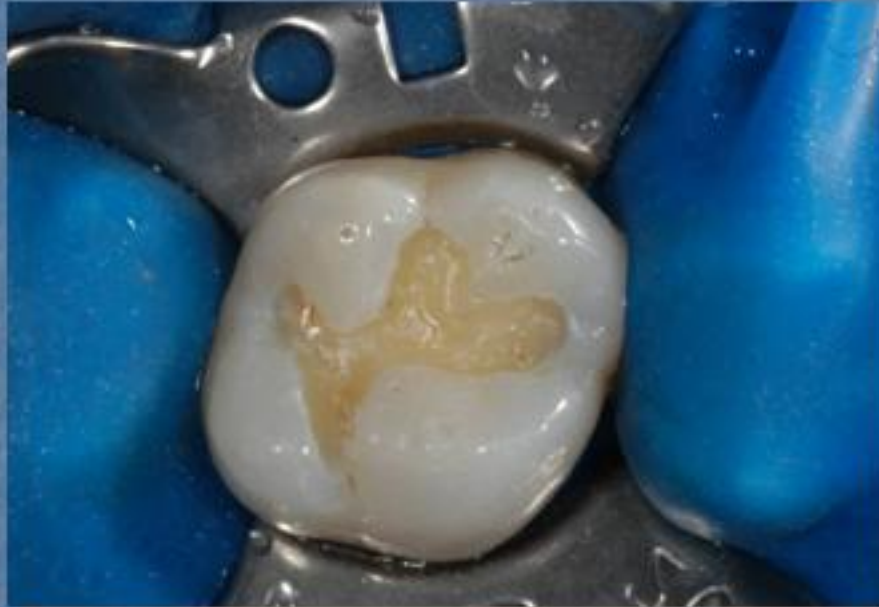
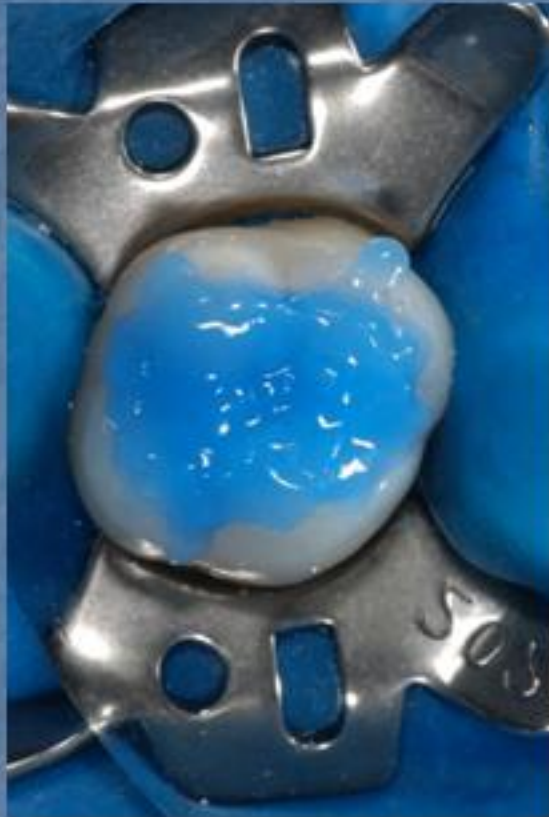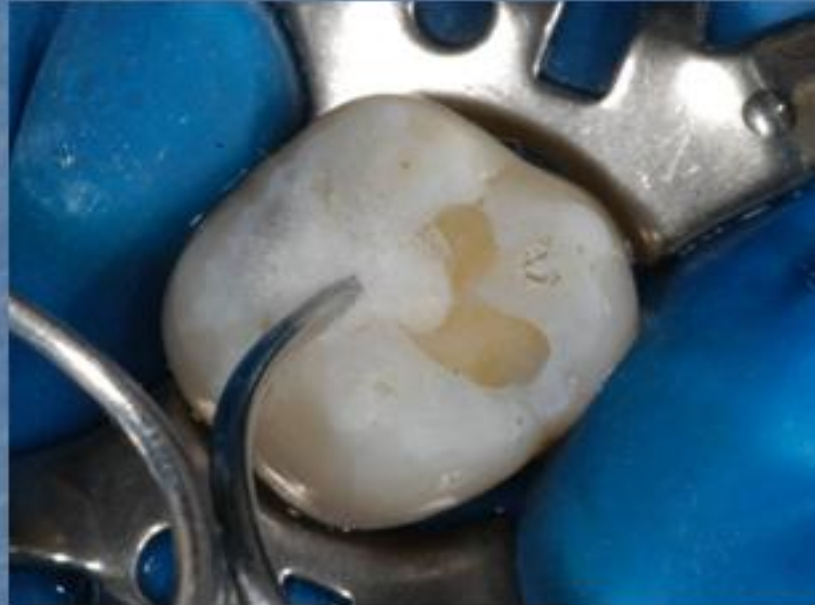Imagem radiográfica inicial



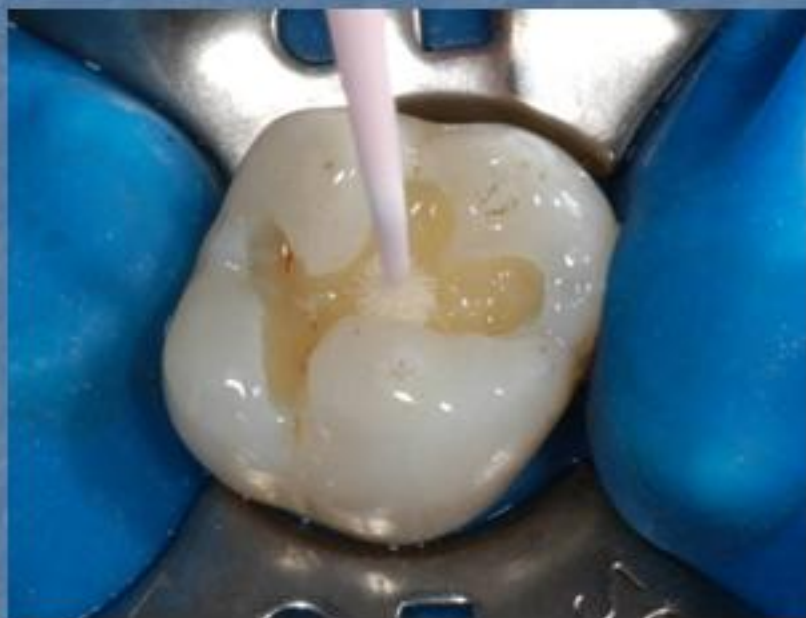Cavidade após a remoção da restauração de amálgama



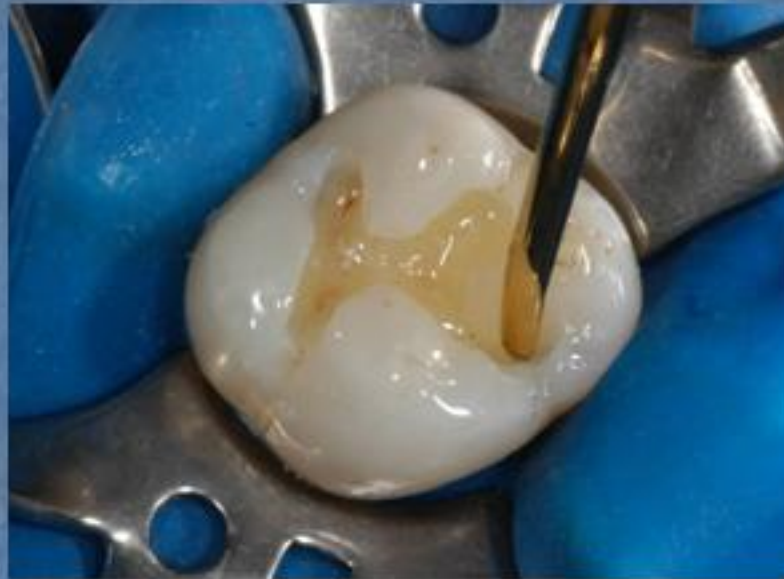Condicionamento da cavidade com ácido fosfórico a 32% durante 20 segundos



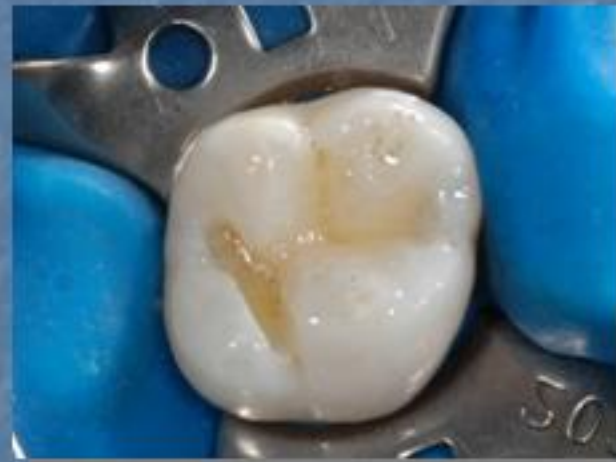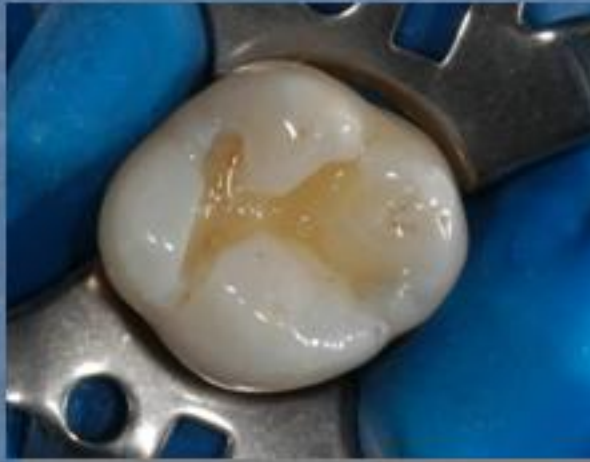
Secando a cavidade com uma bolinha de algodão, deixando a dentina levemente umedecida



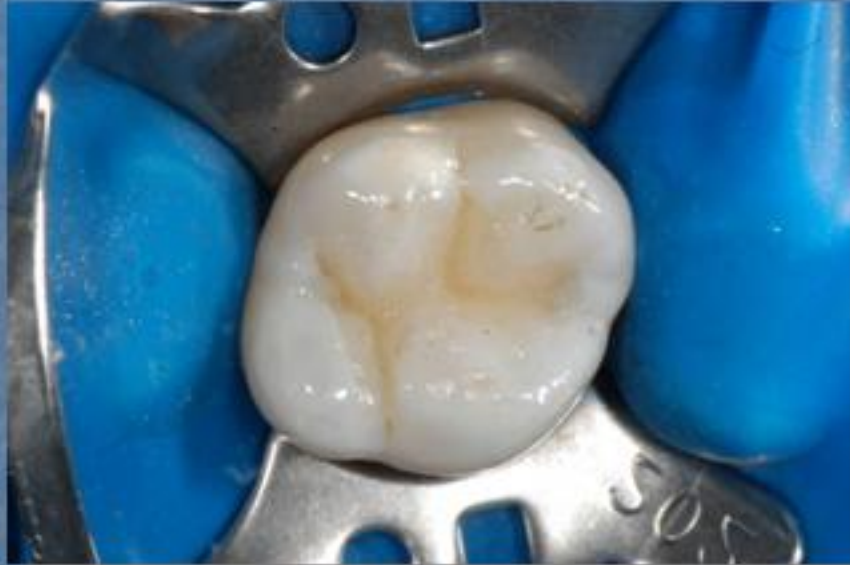Aplicação do adesivo



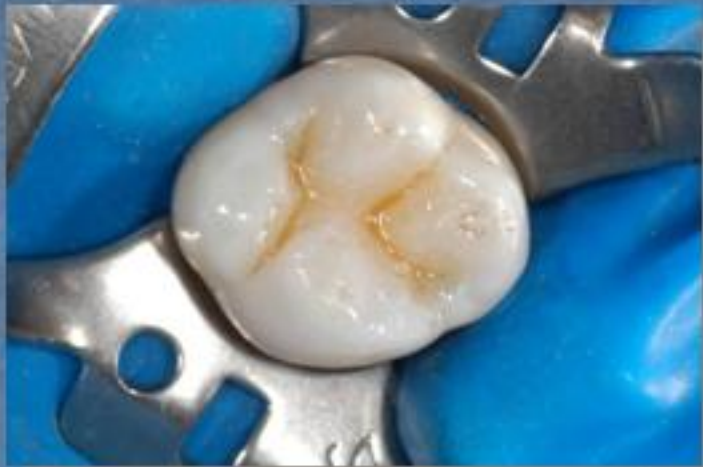**Inserção da primeira camada
de resina composta (cor VITA
3D Master-2m1 e resina W3D
Master - Wilcos)**



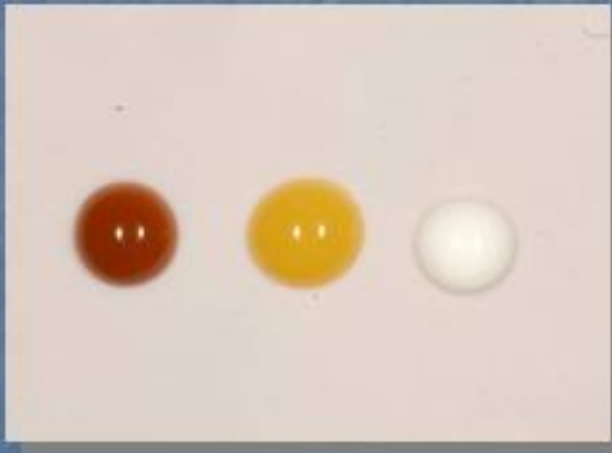**Delimitação de perímetros
das cúspides, ainda com a
resina 2m1, W3D Master -
Wilcos**

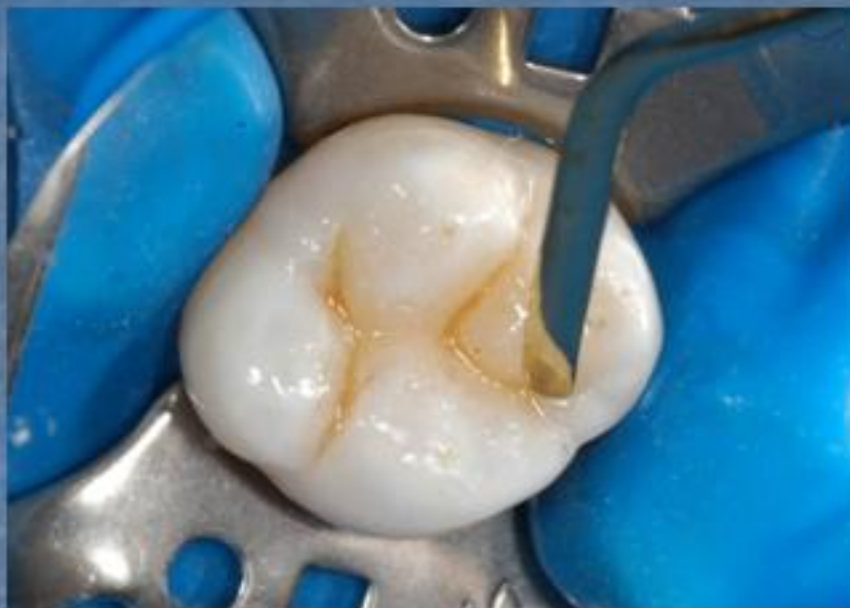

Após a delimitação dos perímetros com a primeira camada de resina, o desenho da escultura definido

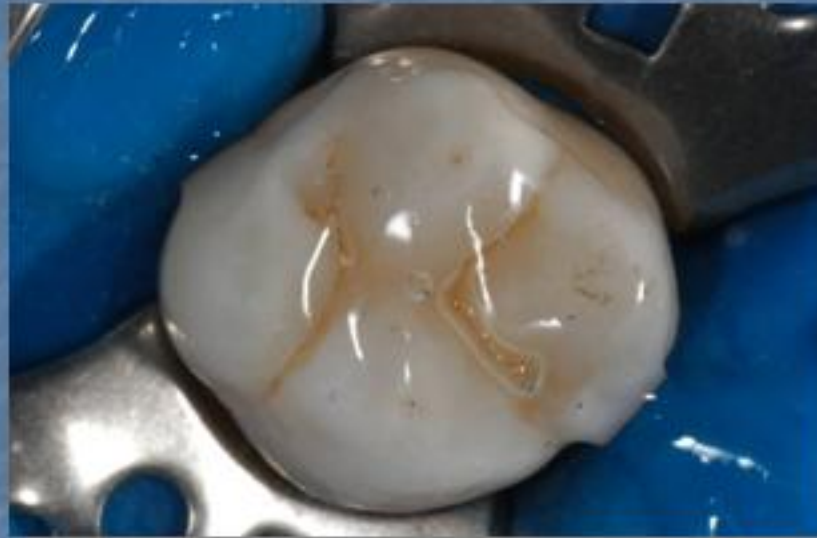

Aplicação de corantes

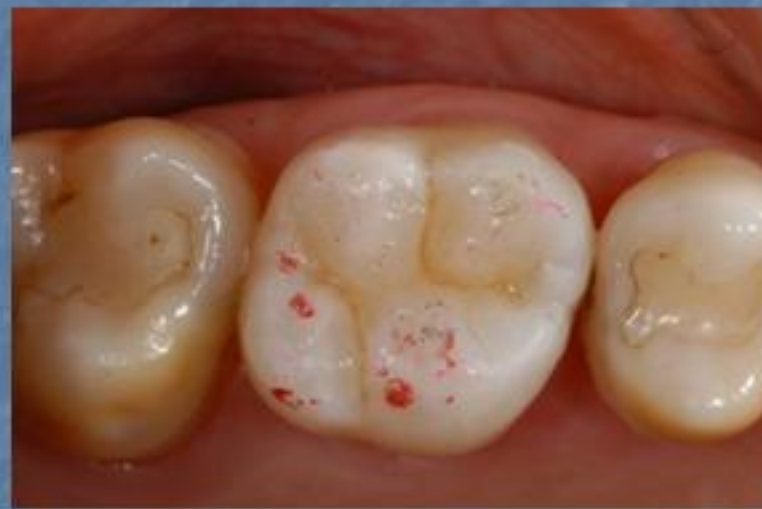
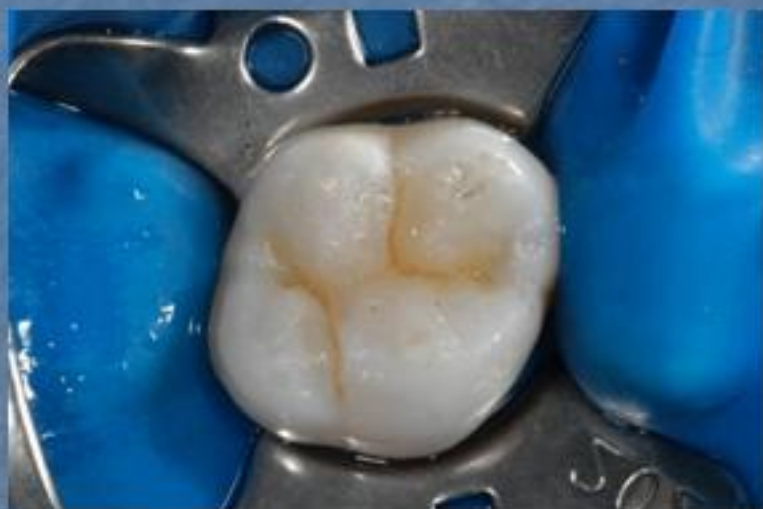


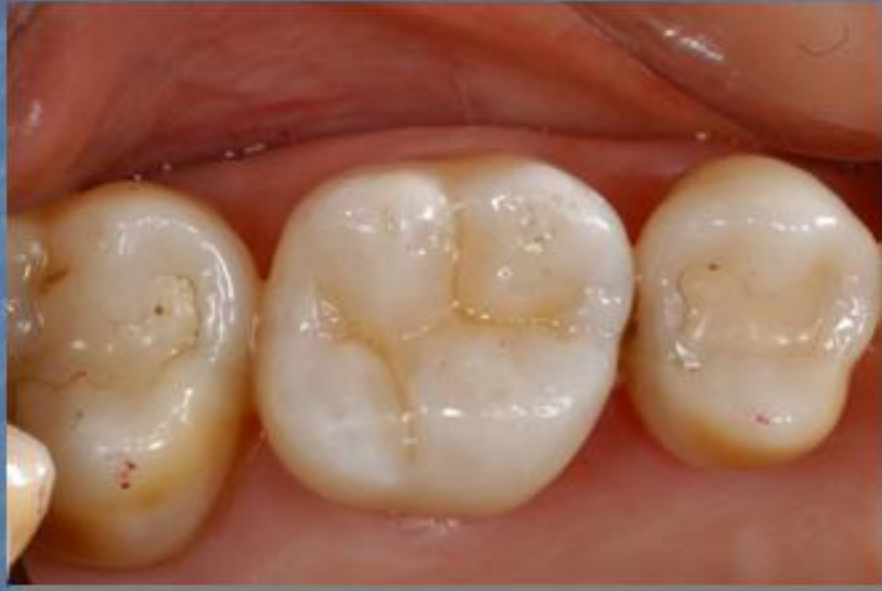**Inserção da última camada de
resina (EN11, W3D Master -
Wilcos)**



Aplicação de um gel hidrossolúvel e transparente para a polimerização final



**Após o término da restauração,
checando os contatos oclusais**



Restauração terminada

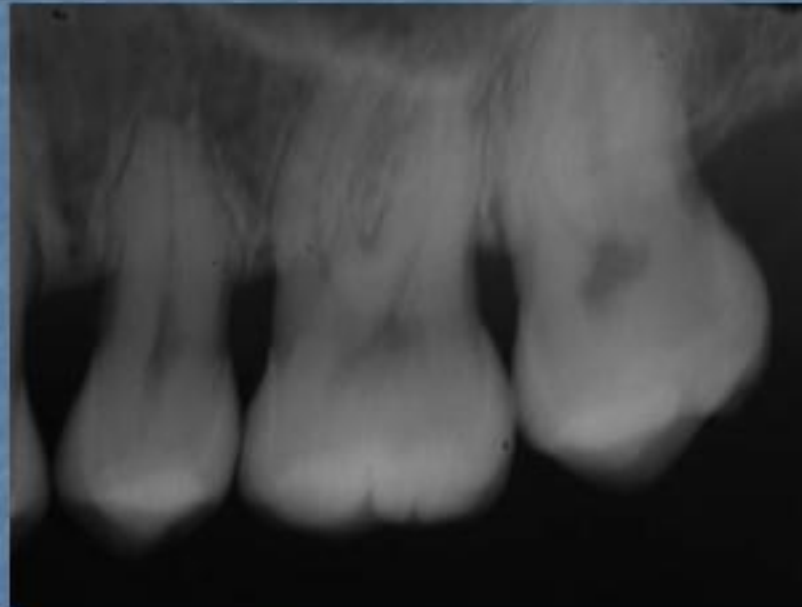


Imagem radiográfica final